Método digital para a colagem indireta de bráquetes – relato de caso

Digital method for indirect bracket bonding – case report

Kelly Ami Furuki[1]
Daphny I. F. Tureck[1]
Julia Carelli[2]
Bruno N. Gribel[3]
Francielle Topolski[4]
Alexandre Moro[5]

Resumo

Dentre os grandes desafios da Ortodontia, o posicionamento correto dos bráquetes durante a colagem do aparelho fixo é fundamental para o sucesso da biomecânica e a finalização satisfatória do tratamento. A colagem indireta de bráquetes possibilita um posicionamento mais preciso, além de reduzir o tempo clínico e promover maior conforto para o paciente. As tecnologias digitais ampliaram as possibilidades de realizar diferentes procedimentos na Ortodontia e permitiram o aprimoramento das técnicas de colagem indireta. O objetivo deste estudo foi demonstrar, por meio de um caso clínico, um método de colagem indireta de bráquetes com a utilização de tecnologias digitais. A paciente, 12 anos de idade, sexo feminino, apresentava perfil equilibrado, má oclusão de Classe I e apinhamento leve superior e inferior. Durante o planejamento do caso, optou-se pela colagem indireta de bráquetes. Foram realizados exames de tomografia computadorizada e escaneamento intrabucal. O posicionamento dos bráquetes foi planejado de forma virtual, por meio da sobreposição das imagens tomográficas e do modelo virtual. As moldeiras de transferência foram obtidas por impressão 3D. A aplicação das tecnologias digitais na colagem indireta de bráquetes elimina a necessidade das etapas laboratoriais, tornando o procedimento mais prático, rápido, preciso e confortável para o paciente.

Descritores: Ortodontia, bráquetes ortodônticos, tecnologia odontológica.

Abstract

Among the great challenges of Orthodontics, the correct positioning of brackets during fixed appliance installation is fundamental for the success of biomechanics and the satisfactory treatment finalization. Indirect bracket bonding allows more precise bracket positioning, as well as reducing clinical time and promoting greater comfort for the patient. Digital technologies have expanded the possibilities of performing different procedures in Orthodontics and have allowed the improvement of indirect bonding techniques. The objective of this study was to demonstrate, through a clinical case, a method of indirect bracket bonding with the use of digital technologies. The patient, 12 years old, female, presented a balanced profile, Class I malocclusion and upper and lower light crowding. During the planning of the case, we opted

[1] Aluna da Graduação em Odontologia – Universidade Positivo – Curitiba/PR.
[2] Aluna do Mestrado em Odontologia Clínica – Universidade Positivo – Curitiba/PR.
[3] Mestre em Ortodontia – PUCMG, Postdoctoral Scholar Orthodontics and Pediatric Dentistry – Universidade de Michigan, Coordenador do curso de Odontologia Digital – Faculdade de Ciências Médicas – Belo Horizonte/MG.
[4] Professora do Programa de Pós-Graduação em Odontologia – Universidade Positivo – Curitiba/PR.
[5] Professor do Programa de Pós-Graduação em Odontologia – Universidade Positivo – Curitiba/PR, Professor Titular – UFPR.

E-mail do autor: alexandremoro@uol.com.br
Recebido para publicação: 23/10/2018
Aprovado para publicação: 01/11/2018

Como citar este artigo:
Furuki KA, Tureck DIF, Carelli J, Gribel BN, Topolski F, Moro A. Método digital para a colagem indireta de bráquetes – relato de caso. Orthod. Sci. Pract. 2018; 11(44):65-73.
DOI:

for the indirect bracket bonding. Computed tomography and intraoral scans were performed. The positioning of the brackets was planned in a virtual way, by means of the overlapping of the tomographic images and the virtual model. Transfer trays were obtained by 3D printing. The application of digital technologies in indirect bracket bonding eliminates the need for laboratory steps, making the procedure more practical, fast, accurate, and comfortable for the patient.

Descriptors: Orthodontics, orthodontic brackets, dental technology.

Introdução

Um dos maiores desafios dos ortodontistas é a instalação do aparelho fixo com o menor número possível de falhas, posicionando cada acessório o mais próximo possível do ideal, de acordo com o planejamento individual de cada caso, visto que o posicionamento correto dos acessórios é determinante para o sucesso da biomecânica e da finalização dos tratamentos ortodônticos. Uma colagem precisa é importante, principalmente, nos casos em que se utilizam aparelhos pré-ajustados, os quais foram desenvolvidos com o objetivo de melhorar os resultados e facilitar o trabalho clínico por reduzir a necessidade de confecção de dobras nos arcos[1,11,13,17,20,21]. Alguns fatores, entretanto, podem influenciar na qualidade da colagem direta de bráquetes, como a destreza manual do operador, a sua experiência clínica e até mesmo o cansaço e o estresse[13,17,21].

A técnica de colagem indireta de bráquetes foi proposta por Silverman et al.[18] (1972). Esta técnica sofreu várias adaptações ao longo dos anos, porém baseia-se essencialmente na obtenção de modelos de gesso dos arcos dentários, nos quais o posicionamento dos bráquetes é cuidadosamente estudado e planejado. Os acessórios são então posicionados na face vestibular ou lingual das coroas e posteriormente transferidos para os dentes com o auxílio de moldeiras de transferência[13,14,17,18,21]. A colagem indireta de bráquetes tem como objetivo reduzir o tempo clínico e promover maior conforto para o paciente durante a colagem de bráquetes. Além disso, permite obter uma colagem mais padronizada e posicionamento de bráquetes mais preciso[2,7,10,13,14,18,21].

O advento das tecnologias digitais abriu novas possibilidades de realizar diferentes procedimentos na Ortodontia, permitindo o aprimoramento das técnicas de colagem indireta[1,5,14,15]. Este trabalho teve por objetivo demonstrar, por meio de um caso clínico, um método de colagem indireta de bráquetes com a utilização de tecnologias digitais.

Relato de caso

Uma paciente de 12 anos de idade, sexo feminino, procurou o tratamento ortodôntico tendo como queixa principal a insatisfação com seu sorriso, pois apresentava "dentes tortos". Após anamnese e exame físico, foram solicitados documentação ortodôntica (Figuras 1, 2 e 3) e exame de tomografia computadorizada do feixe cônico (Figura 4). A paciente apresentava perfil harmônico, má oclusão de Classe I, apinhamento leve superior e inferior e desvio de linha média inferior para a direita.

Figura 1 (A-C)– Fotografias extrabucais iniciais.

Figura 2 (A-E) – Fotografias intrabucais iniciais.

Figura 3 – Radiografia panorâmica inicial.

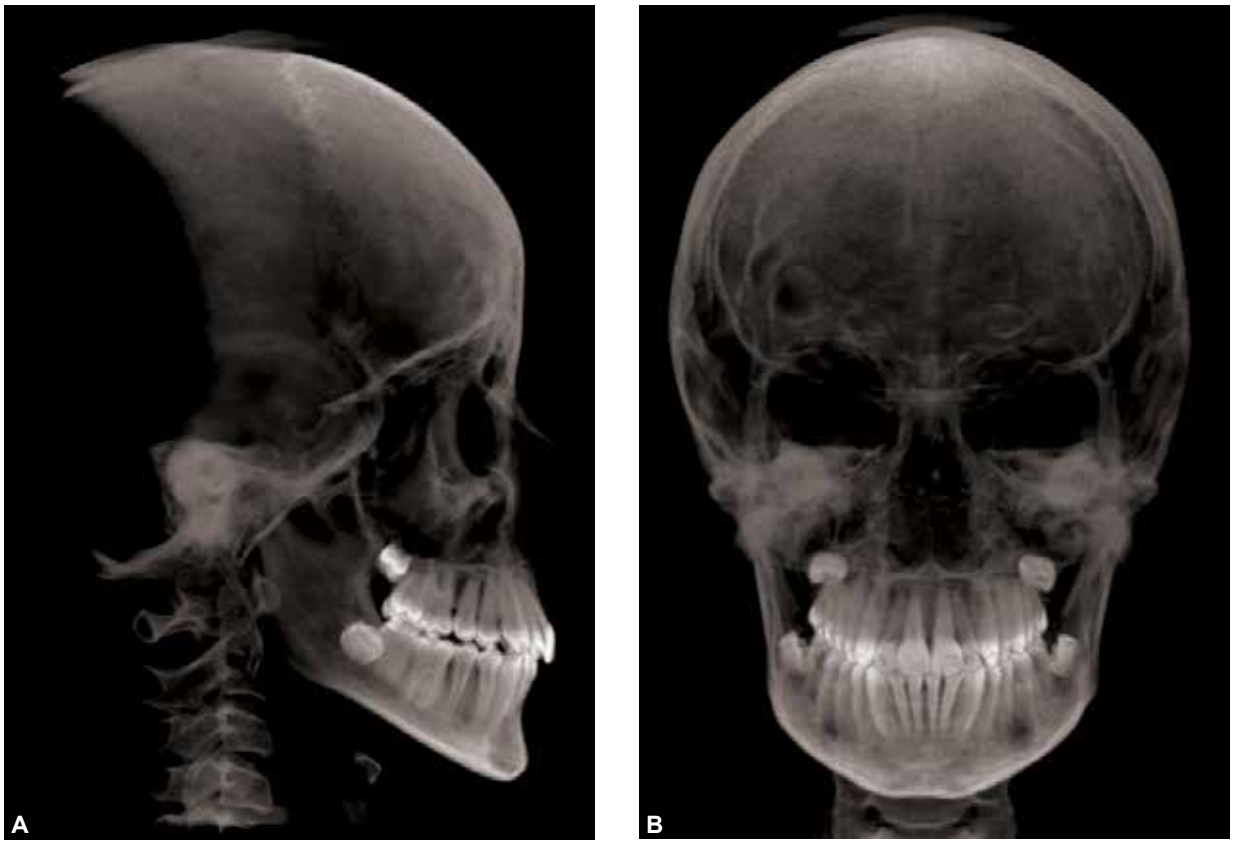

Figura 4 (A-B) – Vista frontal e lateral do crânio na tomografia inicial.

Após o planejamento do caso, optou-se por utilizar a técnica de colagem indireta. Os bráquetes utilizados na montagem do aparelho fixo superior e inferior foram os autoligados *Empower*, sistema *Dual*, prescrição *MBT*, com *slot* .022" (American Orthodontics, Sheboygan, WI, EUA).

Inicialmente, foi realizado o escaneamento intrabucal no consultório odontológico com o *scanner iTero* (Align Technology, Inc., San Jose, CA, EUA). O arquivo do escaneamento intrabucal em formato STL foi encaminhado à empresa *Compass* (Belo Horizonte/MG, Brasil), juntamente com os arquivos *DICOM* da tomografia computadorizada. O *software* de planejamento digital *OrthoAnalizer 2017* (3Shape, Copenhagen, DK) foi utilizado para realizar o posicionamento virtual dos bráquetes nos modelos virtuais (Figura 5). Os bráquetes utilizados constavam na biblioteca digital do programa. O posicionamento dos bráquetes foi determinado milimetricamente por meio das vistas frontal, lateral e oclusal dos dentes. Também foi possível avaliar a relação entre coroa e raiz graças à união da imagem tomográfica com o modelo digital.

Após o posicionamento digital dos bráquetes, os modelos da paciente foram impressos em uma impressora 3D (Objet 500, Stratasys, Eden Prairie, MN, EUA) no material *VeroDent* (Stratasys) – material opaco de cor de pêssego. E, para finalizar a fase digital, foram impressas as moldeiras de transferência no material *MED610* (Stratasys) (Figura 6).



Figura 5 (A-D) – Planejamento digital da colagem indireta de bráquetes.

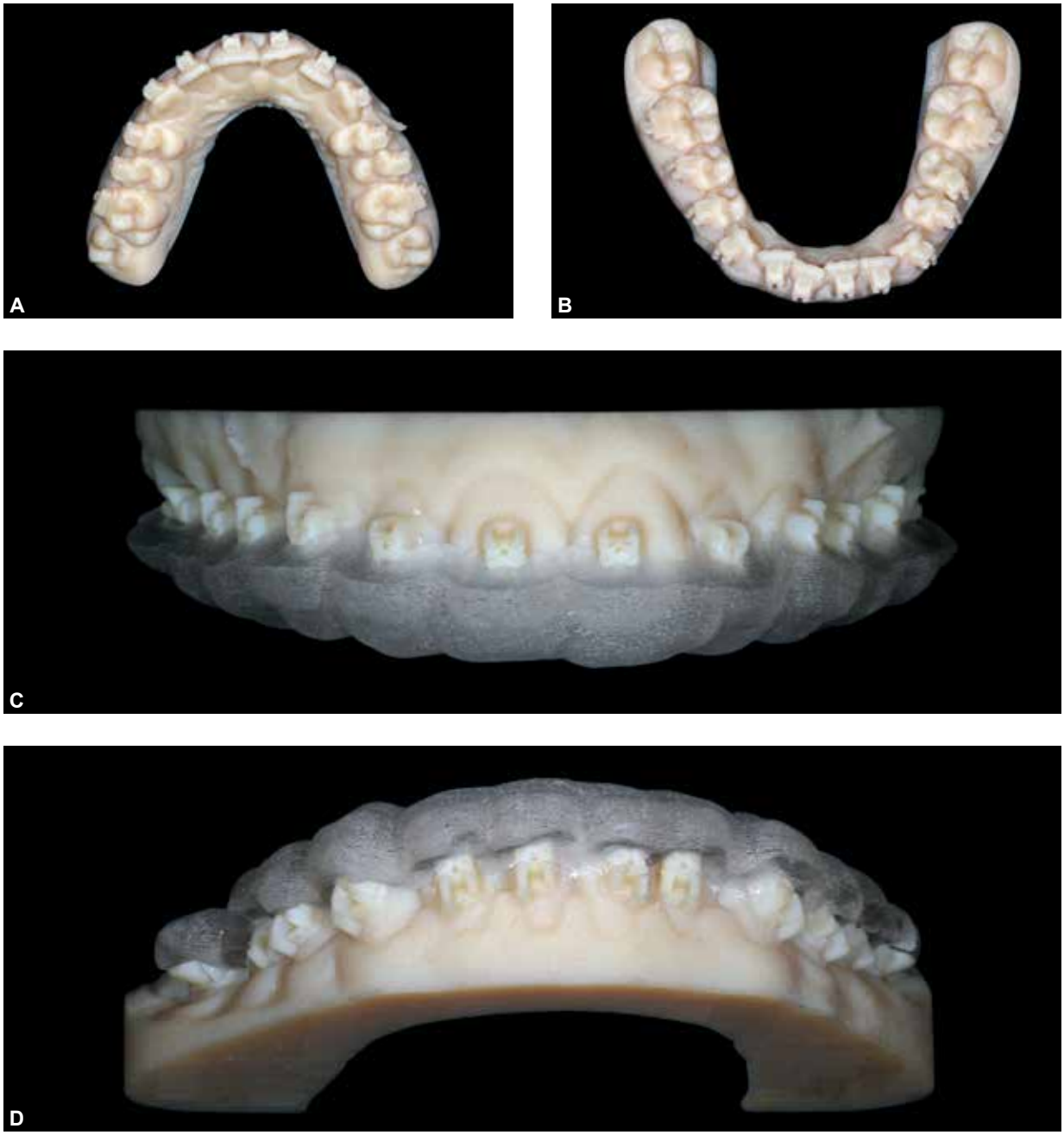

Figura 6 (A-D) – Modelos da paciente e moldeiras de transferência para a colagem indireta dos bráquetes obtidos por meio de impressão 3D.

Após receber as moldeiras de transferência do laboratório, os bráquetes foram colocados nas suas respectivas posições (Figura 7). Este posicionamento foi fácil, pois os bráquetes se encaixavam perfeitamente no espaço que havia na moldeira. Tomou-se cuidado para não inverter os lados direito ou esquerdo dos bráquetes. Os ganchos não atrapalharam o posicionamento, uma vez que a moldeira cobria apenas a metade do bráquete, a partir da incisal.

A colagem foi realizada em um arco de cada vez, de acordo com as seguintes etapas:

- Condicionamento com ácido fosfórico a 37% por 30 segundos na face vestibular dos dentes, seguido de lavagem e secagem da superfície;
- Aplicação de uma fina camada de adesivo *Transbond XT* (3M Unitek, Maplewood, MN, EUA) na face vestibular dos dentes;
- Aplicação de uma fina camada de resina *Transbond XT* (3M Unitek) na base dos bráquetes;
- Posicionamento da moldeira com os bráquetes;
- Fotoativação por 10 segundos para cada bráquete (Figura 8);
- Remoção da moldeira;
- Remoção de excessos com uma broca multilaminada.

Na Figura 9 é possível observar o aparelho fixo após a finalização da colagem. Na Figura 10 observa-se o primeiro arco .014" Niti termoativado posicionado nas arcadas superior e inferior.



Figura 7 (A-B) – Posicionamento dos bráquetes nas moldeiras de transferência.

Figura 8 – Fotoativação.

Figura 9 – Colagem indireta de bráquetes finalizada.

Figura 10 (A-C) – Primeiro arco ortodôntico posicionado.

Discussão

Um dos procedimentos mais importantes em um tratamento ortodôntico consiste no correto posicionamento dos bráquetes. Estando os bráquetes bem posicionados, os dentes tenderão a estar bem alinhados e nivelados na finalização do tratamento. A movimentação dos dentes para as posições corretas será facilitada, com menor necessidade de trocas e dobras nos arcos para chegar a uma oclusão mais precisa ao término do tratamento.

A colagem indireta de bráquetes oferece como vantagens a possibilidade de um posicionamento de bráquetes mais preciso, o que facilita a biomecânica ortodôntica e a finalização dos casos. Com esta técnica o profissional dispõe de mais tempo e tranquilidade para determinar a posição ideal de cada bráquete, já que esta etapa é realizada numa fase laboratorial. Isto contribui para um melhor detalhamento desta etapa, facilitando o posicionamento individualizado dos bráquetes, de acordo com as necessidades de cada caso. Também favorece o posicionamento dos bráquetes com a finalidade de sobrecorreção, indicada especialmente para os casos de rotações dentárias[2,7,9,10,13,14,18,21].

Com a colagem indireta de bráquetes, a espessura do material utilizado para a colagem é padronizada. Isto evita que haja excesso de material em alguns dentes, o que pode causar problemas relacionados ao *in/out*. A técnica também favorece a estabilidade, uma vez que o posicionamento adequado dos bráquetes no início do tratamento evita a necessidade de reposicionamento dos mesmos. Desse modo, os dentes têm a sua posição alcançada precocemente, havendo mais tempo para a adaptação dos tecidos periodontais, evitando recidivas[14].

Além dessas vantagens, a colagem indireta requer menor tempo clínico, uma vez que não é necessário determinar a posição correta dos acessórios durante a etapa clínica. Com isso, há menor probabilidade de contaminação do campo operatório por saliva, maior conforto para o paciente e menos cansaço e estresse para o profissional[2,7,10,13,14,18,21].

A colagem indireta é especialmente recomendada para os bráquetes cerâmicos, já que a demanda visual para a colagem direta desses acessórios é maior. Além disso, esses bráquetes são de difícil remoção, portanto, o seu reposicionamento torna-se mais trabalhoso. Igualmente, a colagem indireta é fortemente indicada para a técnica lingual devido à irregularidade das faces linguais dos dentes, o que gera maior dificuldade para o posicionamento dos bráquetes[14,16].

Apesar das inúmeras vantagens, alguns pontos negativos relacionados à colagem indireta também são apontados na literatura. White[22] (1999) questionou a qualidade da adesão na interface resina/dente. Porém, Tortamano et al.[19] (2007) mostraram que a força de tração obtida na colagem indireta com a resina *Transbond XT* não apresenta diferença em relação à força de tração obtida na colagem direta com as resinas *Concise* (3M Unitek) e *Transbond XT*. Vários estudos clínicos mostram que o índice de falhas na adesão dos bráquetes na colagem indireta é semelhante aos índices observados na colagem direta[4,6,12].

No presente caso clínico, a colagem indireta foi realizada de maneira guiada com planejamento virtual. Na colagem indireta guiada o bráquete não é enviado para o laboratório e não sofre contaminação por nenhum agente externo (resina, isolante ou gesso, por exemplo), evitando possíveis falhas na adesão. As técnicas de colagem indireta convencionais exigem que o bráquete seja colado primeiramente em um modelo para posteriormente ser transferido para a boca. Essa colagem laboratorial pode levar à contaminação da base do bráquete por diferentes materiais, o que pode comprometer a adesão à superfície dentária.

Outro ponto negativo da colagem indireta se deve à dificuldade de remoção dos excessos de material de colagem. O custo também é mais elevado quando comparado ao da técnica de colagem direta. Entretanto, deve-se considerar a posterior redução de custos relativos aos reposicionamentos dos acessórios. O maior tempo despendido nos procedimentos laboratoriais é outra importante desvantagem da colagem indireta de bráquetes[2,8,10,14].

As tecnologias digitais, entretanto, apresentam a possibilidade de transpor esta última desvantagem[1,5,14,15]. Conforme observado no caso clínico apresentado, o escaneamento intrabucal substitui a moldagem, trazendo maior conforto para o paciente. Além disso, a impressão 3D elimina a necessidade de confecção dos modelos de gesso e garante a obtenção do registro das arcadas dentárias de forma mais precisa e fidedigna. A moldeira de transferência utilizada neste caso também foi confeccionada por meio de impressão 3D. Ressalta-se a importância de uma moldeira precisa para que as posições dos bráquetes determinadas no planejamento sejam transferidas com fidedignidade aos dentes[2]. A utilização de tecnologias digitais vem agregar também nesse aspecto.

Outra grande vantagem da técnica empregada neste caso foi a possibilidade de avaliação das imagens de tomografia computadorizada e dos modelos digitais de forma integrada. Desta forma, foi possível visualizar a orientação das raízes durante o posicionamento dos bráquetes. Essa ferramenta facilita muito alcançar um dos objetivos do tratamento ortodôntico, que é o paralelismo das raízes ao final do tratamento.

Algumas técnicas de colagem indireta utilizam o *setup* virtual, que possibilita a visualização dos dentes ao final do tratamento e facilita a visualização da face vestibular das coroas dentárias e o planejamento do

posicionamento dos bráquetes. Entretanto, essas técnicas introduzem uma grande dificuldade ao processo, que é transferir o bráquete do modelo com dentes alinhados para a boca do paciente, onde os dentes estão desalinhados.

De forma geral, podemos considerar que a técnica de colagem indireta de bráquetes guiada apresentada neste relato de caso, pode facilitar bastante a rotina clínica do ortodontista no momento da instalação dos aparelhos ortodônticos fixos.

Conclusão

A aplicação das tecnologias digitais como ferramentas para a colagem indireta de bráquetes elimina a necessidade das etapas laboratoriais, tornando o procedimento mais prático, preciso e confortável para o paciente.

Referências

1. Accorsi M. Colagem indireta precisa por meio de sistemas CAD/CAM. Ortodontia SPO. 2017; 50(5):416-422.
2. Aguirre MJ, King GJ, Waldron JM. Assessment of bracket placement and bond strength when comparing direct bonding and indirect bonding techniques. Am J Orthod. 1982; 82(4):269-276.
3. Balut N, Klapper L, Sandrik J, Bowman D. Variations in bracket placement in the preadjusted orthodontic appliance. Am J Orthod Dentofacial Orthop. 1992; 102(1):62-67.
4. Bozelli JV, Bigliazzi R, Barbosa HA, Ortolani CLF, Bertoz FA, Faltin JK. Comparative study on direct and indirect bracket bonding techniques regarding time length and bracket detachment. Dental Press J Orthod. 2013; 18(6):51-57.
5. Camardella LT, Ongkosuwito EM, Waard O, Breuning KH. A utilização do fluxo de trabalho digital no tratamento ortodôntico e orto-cirúrgico. Orthod Sci Pract. 2015; 8(31):305-314.
6. Deahl ST, Salome N, Hatch JP, Rugh JD. Practice-based comparison of direct and indirect bonding. Am J Orthod Dentofacial Orthop. 2007; 132(6):738-742.
7. Gandini JL, Gandini MRS, Barreto GM, Barreto CS. Colagem indireta de bráquetes: um artifício para melhorar o posicionamento dos acessórios e delegar funções em sua clínica. Rev Dental Press Ortodon Ortop Facial. 2002; 7(3):79-84.
8. Hickham JH. Predictable indirect bonding. J Clin Orthod. 1993; 27(4):215-212.
9. Kalange JT. Indirect bonding: a comprehensive review of the advantages. World J Orthod. 2004; 5(4):301-307.
10. Koo BC, Chung CH, Vanarsdall RL. Comparison of the accuracy of bracket placement between direct and indirect bonding techniques. Am J Orthod Dentofacial Orthop. 1999; 116(3):346-351.
11. McLaughlin RP, Bennett JC. Bracket placement with the preadjusted appliance. J Clin Orthod. 1995; 29(5):302-311.
12. Menini A, Cozzani M, Sfondrini MF, Scribante A, Cozzani P, Gandini P. A 15-month evaluation of bond failures of orthodontic brackets bonded with direct versus indirect bonding technique: a clinical trial. Prog Orthod. 2014; 15(1):67.
13. Moresca R. Colagem indireta de bráquetes e tubos. Orthod Sci Pract. 2017; 10(40):10-23.
14. Pamukçu H, Özsoy OP. Indirect bonding revisited. Turk J Orthod. 2016; 29(3):80-86.
15. Petitpas L. Using digital techniques to increase the efficiency and control of orthodontic procedures: a case study. J Dentofacial Anom Orthod. 2016; 19(4):1-13.
16. Scholz RP, Swartz ML. Lingual orthodontics: a status report. Part 3. Indirect bonding: laboratory and clinical procedures. J Clin Orthod. 1982; 16(12):812-820.
17. Silva HV Jr, Gandini LG Jr, Gandini MREAS, Gottardo EM. Colagem indireta em Ortodontia: descrição de um método simples e eficiente. Rev Clin Ortodon Dental Press. 2009; 8(1):17-26.
18. Silverman E, Cohen M, Gianelly AA, Dietz VS. A universal direct bonding system for both metal and plastic brackets. Am J Orthod. 1972; 62:236-244.
19. Tortamano A, Nauff F, Naccarato SRF, Vigorito JW. Avaliação da força de tração em bráquetes colados pela técnica indireta com diferentes sistemas de adesão. Rev Dental Press Ortodon Ortop Facial. 2007; 12(3):104-110.
20. Trevisi HJ, Zanelato RC, Zanelato ACT. Colagem indireta na técnica MBT. Rev Clin Ortondon Dental Press. 2002; 1(2):47-59.
21. Vellini FF, Sousa MVS, Cotrim FA, Cotrim FFA, Macedo AM. Colagem indireta de bráquetes: apresentação de uma técnica passo a passo. Rev Assoc Paul Cir Dent. 2015; 69(3):236-240.
22. White LW. A new and improved indirect bonding technique. J Clin Orthod. 1999; 33(1):17-23.